

ENCEFALOPATÍA EPILEPTICA INFANTIL TEMPRANA (EIT)

Manifestación clínica, etiología y tratamiento neonatal, a propósito de un caso

Dres. Víctor Feld y Cristina Vita*

Resumen

La EIT es un Síndrome Epiléptico que se manifiesta en los primeros meses de vida a través de espasmos tónicos de difícil control y un patrón electrofisiológico de tipo paroxismos-supresión (PS). No es habitual este tipo de patología en centros materno-infantiles. No obstante ello, su aparición esporádica nos obliga a realizar el diagnóstico diferencial con otras formas de epilepsia neonatal más frecuentes. El reconocimiento del cuadro clínico, la semiología, el diagnóstico y tratamiento, es el objetivo de esta presentación.

Antecedentes

El Síndrome de Ohtahara (SO) ha sido descrito en 1976, por dicho autor y colaboradores como una forma temprana de encefalopatía epiléptica dependiente de la edad. El SO se caracteriza por frecuentes espasmos en flexión de tipo tónico en etapa muy temprana de la vida, desde los recién nacidos hasta unos pocos meses de vida con características electroencefalográficas de tipo paroxismo seguidos de supresión de la actividad eléctrica. Dicha característica es reiterativa en el electroencefalograma.¹


Las encefalopatías epilépticas comprenden los síndromes como: Ohtahara, West, y el síndrome

de Lennox-Gastaut. Sin embargo cada uno de ellos corresponde a una entidad clínica-eléctrica independiente aunque con algunos aspectos comunes como: preferencia de edad en determinados períodos de la vida, tipos peculiares de convulsiones, epilepsias continuas y severas, asociación con retraso madurativo, resistencia a la terapia convencional y pronóstico reservado. La incidencia de la enfermedad, según las estadísticas japonesas, es del 0.04% detectada sobre 2378 casos de epilepsia en población menor de 10 años.²

Caso clínico

Presentamos el caso clínico de una niña sin antecedentes relevantes, que al cuarto día de vida es internada por mala actitud alimentaria, constatándose la presencia de crisis versivas cefálica a izquierda asociadas a electroencefalograma con ondas agudas anteriores (**Figura 1**).

Figura 1: SO: EEG- montaje: halo, paciente de 7 días de vida. Tratado con fenobarbital.



* Hospital Materno Infantil Ramón Sardá.
Servicio de Neuropediatría.

Correspondencia:
victor_feld@yahoo.com.ar
crisvita@hotmail.com

Luego de descartar la etiología metabólica y con neuroimagen normal (**Figura 2**), la paciente se torna encefalopática, incluyendo espasmos en flexión a partir de los 18 días de vida.

Un nuevo EEG denota el patrón de crisis paroxísticas seguidas de supresión (**Figura 3**) de la actividad eléctrica acompañando a la actividad de tipo focal.

Recibe distintos esquemas terapéuticos, inicialmente fenobarbital, benzodiazepinas, para luego comenzar con Vigabatrin y ACTH, obteniendo con este último el cese de los espasmos clínicos y los paroxismos supresión en el electroencefalograma (**Figura 4**).

Los potenciales evocados manifestaron una latencia prolongada y con muy pobre reproductibilidad de la onda.

El sensorio se manifestó alterado y la actividad electroencefalográfica fue en esa oportunidad focal. Una de las drogas antiepilépticas incorporada luego es la zonisamida, con la que se observó disminución de las crisis y mejoría en la conexión de la paciente. En esta situación mejoró el electroencefalograma manifestando un patrón lentificado pero sin actividad paroxística como a su vez los potenciales evocados se evidenciaron dentro del rango fisiológico.

En la actualidad se presenta como una tetraparesia espástica, con requerimientos de alimentación por sonda nasogástrica por su dificultad en la deglución y con crisis parciales complejas de tipo versivas a derecha, a expensas del foco frontal que permanece con alta frecuencia de descarga y de difícil control con la medicación antiepiléptica habi-

tual. Si bien desde el punto de vista neuromadurativo la paciente se encuentra demorada, ha logrado una mayor conexión visual.

Resultados

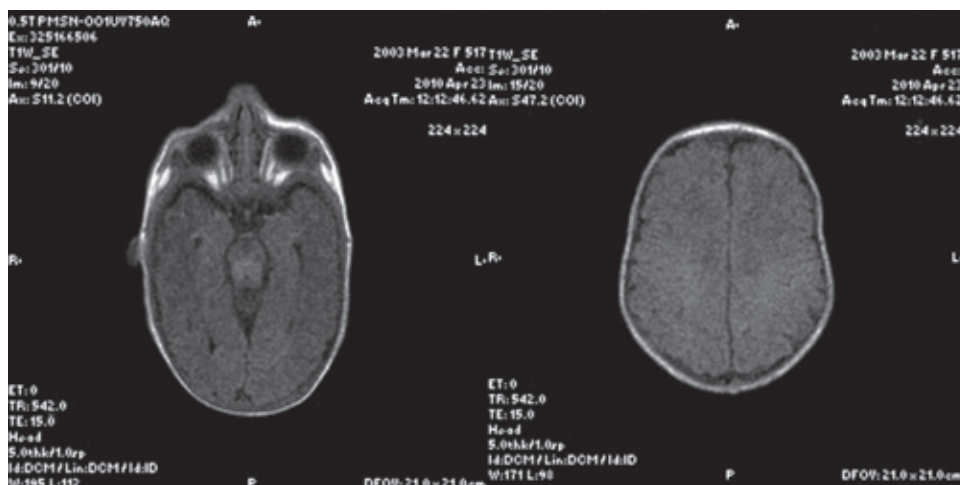
Si bien es reconocido el fracaso terapéutico de los pacientes con EEIT, destacamos la franca mejoría con el inicial uso de ACTH seguido de zonisamida en este paciente, su mejoramiento clínico, electrofisiológico y neurosensorial. Sin embargo y a pesar de ello la evolución en el seguimiento no demostró mejoría sustancial en la actividad cognitiva del paciente, debido a la severidad y el mal pronóstico de su patología de base.

Discusión

La EEIT es una patología rara en los servicios de neonatología. Sin embargo, requiere de diagnóstico y terapéutica que soslaye, en lo posible, parte de las consecuencias que presupone un niño con encefalopatía epiléptica de estas características.

Respecto a la etiología es poco lo que definitivamente se conoce. Sin embargo se ha señalado la heterogeneidad de dicho síndrome incluyendo malformaciones del tronco cerebral, hemimegalocefalias,^{3,5} porencefalias, síndrome de Aicardi,⁶ displasia dento-olivar,^{7,8} agenesia de los cuerpos mamilares,⁹ nevus sebáceo,^{10,11} displasia cortical^{12,13} y deficiencia de la citocromo oxidasa.¹⁴ En varios casos se han hallado anomalías en la anatomía patológica sin alteración en las imágenes de resonancia magnética nuclear.¹⁵ Es posible considerar casos criptogénicos producidos por desórdenes

Figura 2: SO. Dos cortes de resonancia magnética nuclear que muestra la normalidad del sistema nervioso central.



en la migración no detectables o bien un fenómeno recientemente descrito como interneuronopatías. No han sido reportados casos familiares de SO exceptuando la encefalopatía de Leigh.¹⁶

Respecto a los PS evidenciados en nuestro caso, y al igual que en otros, no sugieren precisamente la fisiopatología del fenómeno. Sin embargo puede interpretarse como la excesiva descarga de regiones neuronales subcorticales, la desregulación o desconexión subcortical-cortical o lesiones corticales, si bien esta última hipótesis es la menos firme.¹

El tratamiento del SO es uno de los fenómenos epilépticos con más dificultad en la utilización de anticonvulsivantes, particularmente y en comparación con fenómenos similares (West y Lennox-Gastau) como lo hemos podido observar también en nuestro caso. La literatura ha reportado la utilización de fosfato de piridoxina, ácido valproico, benzodiazepinas, ACTH, y esteroides con resultados limitados.¹⁶ Las dietas cetogénicas han tenido un resultado parcial, con aparente mejor resultado en la utilización de gammaglobulina.¹⁷

Recientemente se ha sugerido vigabatrín y podría esperarse un efecto beneficioso.¹⁸ Hemos utilizado el ACTH con algún grado de efectividad mejorando su estado encefalopático. Los casos reportados por la literatura han demostrado eficacia respecto a la misma situación que se puede observar en el Síndrome de West.¹

Ante la severa situación del paciente y su refractariedad sintomática a terapéuticas convencionales, hemos utilizado también zonisamida, observando una mejoría, que ha favorecido la respuesta

cognitiva de nuestro paciente. La literatura internacional confirma este resultado considerando a dicha droga como una alternativa terapéutica más ante el desafío de un SO.¹⁹

El pronóstico de estos niños es reservado. Creemos que algo similar sucederá con nuestro caso. El mismo, seguido hasta los 8 meses no presenta buen tono, asociado a un síndrome piramidal, no logra sostener la cabeza, su condición cognitiva es muy pobre. Mantiene la sonrisa social y un adecuado vínculo ocular, particularmente con su madre. Habitualmente fallecen antes de los dos años o presentan severas secuelas neurocognitivas.

Respecto a la electroencefalografía, se ha observado que el fenómeno paroxismo supresión cursa desde los primeros días de vida hasta los 3 meses de edad. Se postula un proceso eléctrico que transita posteriormente del SO, hacia el Síndrome de West, para posteriormente presentarse como un Síndrome de Lennox-Gastau.

La precocidad de dicho Síndrome hace dificultoso el diagnóstico diferencial. Sin embargo, se ha definido un síndrome de Encefalopatía mioclónica temprana (EMT) con la cual habitualmente, debe realizarse dicho diagnóstico diferencial. La EMT fue descrita por Aicardi y Goutières en 1978,²⁰ como un síndrome epiléptico raro, en neonatos con mioclonías frecuentes, convulsiones parciales y descargas de tipo PS en el electroencefalograma. Las diferencias que se consideraron entre el SO y EMT corresponden a las diferentes etiologías, considerando esta segunda vinculada a desórdenes metabólicos y la frecuente incidencia familiar.⁹⁻¹⁵

Figura 3: SO. EEG-montaje: halo. Presencia de paroxismos-supresión (PS).

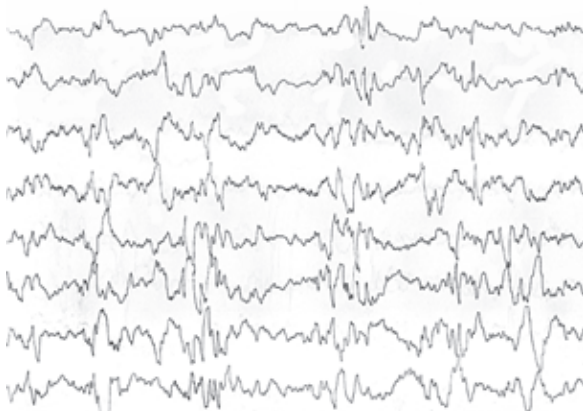
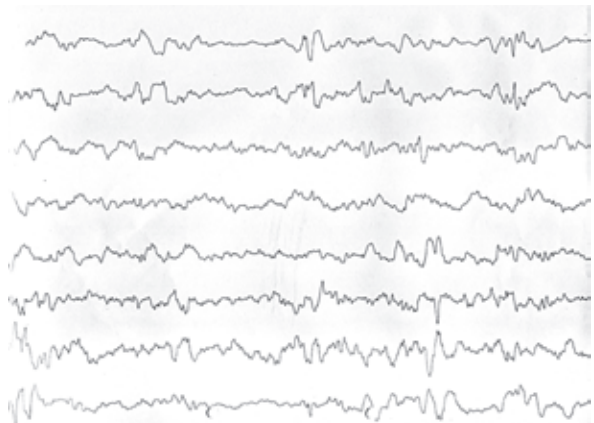


Figura 4: SO con EEG, sin PS, manteniendo descarga de punta-onda difusa. Esquema terapéutico: Vigabatrín + ACTH. 25 días de vida.



Otra diferencia hallada es respecto al tipo de convulsiones. En el SO las crisis son de tipo espasmos tónicos en tanto que en la EMT presentan mioclonías erráticas y convulsiones frecuentemente parciales. El EEG tiene un patrón de descarga similar en ambas patologías. Sin embargo las manifestaciones tienen relación con los ciclos circadianos. En el caso del SO los PS se caracterizan por presentarse durante el despertar y el sueño, en tanto que en la EMT es más manifiesta durante el sueño. Otra diferencia establecida es el período de aparición de los PS, es que el SO suele iniciarse en los primeros días de vida y desaparecer a los 3 meses de edad para transformarse posteriormente en descarga de punta onda de bajo voltaje, en tanto que en la EMT puede aparecer entre el primer mes de vida hasta los 5 meses y mantenerse durante largo tiempo persistiendo del mismo modo los PS.²¹ Se ha postulado un continuo de la patología y su disfunción entre el SO y el EMT.²² Del mismo modo, la Liga Internacional contra la epilepsia enfatiza la clasificación priorizando los síntomas y no la etiología (ILAE, 1989).²³

Bibliografía

1. Yamatogi Y, Ohtahara S. Early-infantile epileptic encephalopathy with suppression-burst, Ohtahara syndrome; its overview referring to our 16 cases. *Brain & development* 2002;24:13-23.20.
2. Oka E, Ishida S, Ohtsuka Y, Ohtahara S. Neuroepidemiological study of childhood epilepsy syndrome. *Epilepsia* 1995;36:658-661.
3. Bermejo AM, Martin VL, Arcas J, Perez-Higueras A, Morales C, Pascual Castroviejo I. Early infantile epileptic encephalopathy: a case associated with hemimegalencephaly. *Brain Dev* 1992;14:425-428.
4. Ogihara M, Kinoue K, Takamiya H, Nemoto S, Miyajima T, Hoshika A, et al. A case of early infantile epileptic encephalopathy (EIEE) with anatomical cerebral asymmetry and myoclonus. *Brain Dev* 1993;5:133-139.
5. Ohtsuka Y, Ohno S, Oka E. Electroclinical characteristics of hemimegalencephaly. *Pediatric Neurol* 1999;20:390-393.
6. Ohtsuka Y, Oka E, Terasaki T, Ohtahara S. Aicardi syndrome: a longitudinal clinical and electroencephalographic study. *Epilepsia* 1993;34:627-634.
7. Harding BN, Boyd SG. Intractable seizures from infancy can be associated with dentate-olivary dysplasia. *J Neurol Sci* 1991;104:157-165.
8. Robain O, Dulac O. *Neuropediatrics* 1992;23:162-164.
9. Trinká E, Rauscher C, Nagler M, Moroder T, Ladruner G, Irnberger E, et al. A case of Ohtahara syndrome with olivary-dentate dysplasia and agenesis of mamillary bodies. *Epilepsia* 2001;42:950-953.
10. Kurokawa T, Sasaki K, Hanai T, Goya N, Komaki S. Linear nevus sebaceous syndrome. Report of case with Lennox-Gastaut syndrome following infantile spasm. *Arch Neurol* 1981;38:375-377.
11. Hirata Y, Ishikawa A, Somiya K. A case of linear nevus sebaceous syndrome associated with early-infantile epileptic encephalopathy with suppression burst (EIEE). *Tokio* 1985;17:577-582. En: Yamatogi, Y.; Ohtahara S. Early-infantile epileptic encephalopathy with suppression-burst, Ohtahara syndrome; its overview referring to our 16 cases. *Brain & Dev* 2002; 24:13-23.
12. Pedespan JM, Loiseau H, Vital A, Marchal C, Fontan D, Rougier A. Surgical treatment of an early epileptic encephalopathy with suppression-burst and focal cortical dysplasia. *Epilepsia* 1995;36:37-40.
13. Komaki H, Sugai K, Sasaki M, Hashimoto T, Arai N, Takada E, et al. Surgical treatment of a case of early infantile epileptic encephalopathy with suppression-burst associated with focal cortical dysplasia. *Epilepsia* 1999;40:365-369.
14. Williams AN, Poulton K, Ramani P, Whitehouse WPA. A case of Ohtahara syndrome with cytochrome oxidase deficiency. *Dev Med Child Neurol* 2000;40:568-570.
15. Miller SP, Dilenge M-E, Meagher-Villemure K, O'Gorman AM, Shevell MI. Infantile epileptic encephalopathy (Ohtahara syndrome) and migrational disorder. *Pediatr Neurol* 1998;19:50-54. En: Yamatogi Y, Ohtahara S. Early-infantile epileptic encephalopathy with suppression-burst, Ohtahara syndrome; its overview referring to our 16 cases. *Brain & Dev* 2002;24:13-23.
16. Miyake S, Yamashita S, Yamada M, Iwamoto H. Therapeutic effect of ACTH and gamma-globulin in 8 case with the early-infantile epileptic encephalopathy with suppression-burst (EIEE) *Tokio* 1987;40:1681-1688. En: Yamatogi Y, Ohtahara S. Early-infantile epileptic encephalopathy with suppression-burst, Ohtahara syndrome; its overview referring to our 16 cases. *Brain & Dev* 2002;24:13-23.
17. Yoshikawa H, Ikeda S, Watanabe T. Trial of liposteroid treatment in a case of early infantile epileptic encephalopathy with suppression burst (En japonés. *No tu Hattatsu (Tokyo)* 1998;30:551-554. En: *Brain & Dev (2002): Early-infantile epileptic encephalopathy with suppression-burst, Ohtahara syndrome; its overview referring to our 16 cases.* Yamatogi Y. Ohtahara S;24:13-23.
18. Dulac O. Epileptic encephalopathy. *Epilepsia* 2001;42(Suppl 3):23-26.
19. Ohno M, Shimotsuji Y, Abe J et al. Zonisamide treatment of early infantile epileptic encephalopathy. *Pediatr Neurol* 2000;23:342-344.
20. Aicardi J, Goutières F. Encephalopathie myoclonique néonatale. *Rev EEG Neurophysiologie* 1978;8:99-101.
21. Murakami N, Ohtsuka Y, Ohtahara S. Early infantile epileptic syndrome with suppression burst: early myoclonic encephalopathy vs. Ohtahara syndrome. *Jpn J Psychiatry Neurol* 1993;47:197-200.
22. Djukic A, Fred AL, Shlomo S, Solomon LM. Are early myoclonic encephalopathy and the Ohtahara syndrome independent of each other? *Epilepsy Research* 2006;70S:S68-S76.
23. Dalla Bernardina B, Dulac O, Fejerman N, Dravet C, Capovilla G, Bondavalli S, Colamaria V, Roger J. Early myoclonic epileptic encephalopathy (EMEE). *Eur J Pediatr* 1983;140:248-252.